

MALADIE DE RENDU-OSLER

Auteurs : Henri Plauchu, Sophie Dupuis-Girod

Centre national de références Maladie de Rendu-Osler, service de génétique clinique, hôpital Hôtel-Dieu, Université Claude Bernard-Lyon1, 69288 Lyon Cedex 02, France

***Correspondance : henri.plauchu@chu-lyon.fr ; sophie.dupuis-girod@chu-lyon.fr**

Editeur scientifique : Professeur Loïc Guillevin
Date de création : Septembre 2009

[Résumé](#)
[Introduction](#)
[Définition](#)
[Épidémiologie](#)
[Description clinique et diagnostic](#)
[Étiologie, physiopathologie](#)
[Prise en charge](#)
[Conclusion](#)
[Références](#)

Résumé

La maladie de Rendu-Osler (ou télangiectasies hémorragiques héréditaires) est une dysplasie vasculaire constitutionnelle associant manifestations hémorragiques, télangiectasies cutanéomuqueuses, et shunts viscéraux par malformations artérioveineuses. L'ensemble de ces signes se transmet dans les familles selon une hérédité dominante autosomique. La prévalence de la maladie en France est de 1/6 000 à 1/8 500. Le diagnostic est clinique et repose sur la triade habituelle : épistaxis chroniques et anémiantes, télangiectasies cutanéomuqueuses (de localisations évocatrices) et caractère héréditaire de ces signes transmis familialement en dominance autosomique. La pénétrance est quasi complète à l'âge de 50 ans. Les complications viscérales donnent une expression très variable à la maladie : les malformations artérioveineuses pulmonaires peuvent se déclarer par des abcès cérébraux ou des accidents ischémiques transitoires, des signes d'hypoxie chronique ou de rupture hémorragique ; les malformations artérioveineuses neurologiques peuvent donner des signes de compression ou être hémorragiques ; les malformations artérioveineuses hépatiques, longtemps latentes, ne deviennent cliniquement sévères que dans une très petite proportion de sujets ; les malformations artérioveineuses digestives, hémorragiques, accentuent l'anémie chronique. La maladie est d'origine génétique ; deux gènes (ALK1 et FA/6) impliqués dans la voie de signalisation du transforming growth factor bêta sont actuellement identifiés. L'homéostasie vasculaire des vaisseaux capillaires est perturbée, permettant l'accumulation dans le temps de télangiectasies et de fistules artérioveineuses successives et évolutives. La prise en charge de la maladie comporte celle de l'anémie, la prévention et le traitement des épistaxis. La prise en charge des malformations artérioveineuses repose sur leur détection précoce et la possibilité de les occlure par radiologie interventionnelle.

Introduction

La maladie décrite par Rendu en 1896¹, description complétée par Osler en 1902 et par Weber en 1907 (maladie de Rendu-Osler-Weber ou Morbus-Osler dans les pays germaniques), a été immédiatement rebaptisée *hereditary hemorrhagica telangiectasia* (HHT), par l'américain Hanes en 1909. La maladie est due à un trouble de la fabrication des vaisseaux (vasculogénèse) et à une perturbation de l'entretien (angiogénèse) et de la régulation des vaisseaux (homéostasie). La lésion de base est une dilatation des vaisseaux distaux (télé-angio-ectasie). Cette lésion se manifeste par une tendance hémorragique lorsqu'elle est cutanée ou muqueuse. Ce même type de lésion, lorsqu'elle est située dans un organe, se traduit par l'installation d'un shunt artérioveineux entre les artérioles et les veinules qui s'exprime de façon dépendante du viscère où il s'installe (fig. 1). Si la maladie ne bénéficie pas encore d'un traitement étiologique de sa cause génétique, les diverses manifestations viscérales peuvent être traitées et leurs complications majoritairement évitées.

Une dysplasie vasculaire constitutionnelle

La maladie de Rendu-Osler est une dysplasie vasculaire constitutionnelle sans perturbation de la coagulation. Son diagnostic est d'abord clinique². Il est affirmé sur la présence de la triade clinique classique associant des épistaxis récidivantes, des tégangiectasies cutanéomuqueuses et viscérales et une hérédité autosomique dominante. La pénétrance de la maladie est forte, complète au-delà de 55 ans. La variabilité d'expression est illustrée par l'existence, dans une proportion variant de 0 à plus de 50 %, de signes associés correspondant à des manifestations viscérales (digestives, pulmonaires, hépatiques et neurologiques) et à leurs complications, trompeuses car d'un organe elles peuvent se traduire à travers un autre organe.

Le diagnostic différentiel concerne des maladies voisines ayant des signes communs, tels le CREST syndrome, le syndrome de Raynaud, ou les tégangiectasies héréditaires bénignes (gène localisé).

10000 malades probables en France.

Trop méconnue avant les années 1980, cette maladie était répertoriée comme très rare (moins de 1/50 000 sujets). Le regain d'intérêt dû à la découverte de concentrations géographiques de la maladie³ (en France, 1/1 300 habitants dans l'Ain et 1/2 500 dans le Jura ; l'île de Fionie au Danemark et les Antilles Hollandaises) et l'enquête épidémiologique développée en France dans les années 1980 sur l'ensemble du pays permettent d'affirmer une prévalence de la maladie supérieure à 1/8 460 en région Rhône-Alpes (pour les naissances entre 1910 et 1920). Le recrutement actuel permet d'évaluer l'incidence en France à 1/6 000, soit un nombre de malades probables autour de 10 000.

Le diagnostic est clinique

Le diagnostic est effectué à partir de plusieurs signes d'appel (fig. 2)².

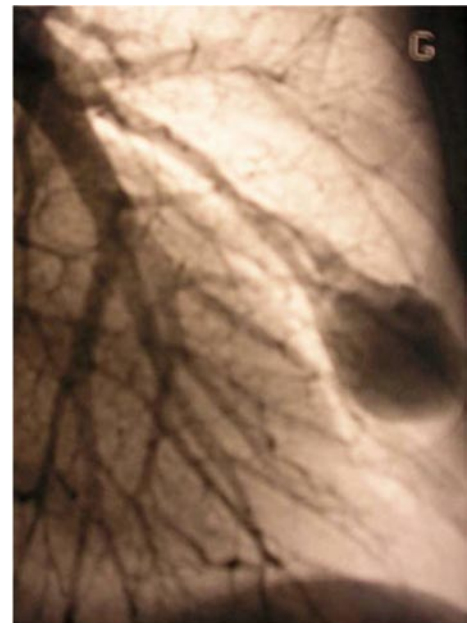


FIGURE 1 Fistule artérioveineuse pulmonaire avant embolisation. Grosse fistule centimétrique, ronde, siège du shunt, rattachée par un pédicule vasculaire en raquette, avec un important retour veineux précoce.

La triade clinique habituelle

Le diagnostic est porté sur la présence de trois signes :

- des épistaxis répétées, chroniques, banalisées par l'ensemble de la famille tant qu'elles n'ont pas conduit à une anémie chronique, qui doivent faire évoquer le diagnostic de la maladie ; ces saignements de nez surviennent à un âge moyen de 11 ans dans la forme clinique HHT1 et à l'âge moyen de 19 ans dans la forme HHT2 ; 50 à 60 % des sujets qui seront un jour confirmés malades saignent avant l'âge de 20 ans ;
- des télangiectasies qui attirent l'attention tardivement et sont à relier systématiquement à toute épistaxis spontanée ; elles apparaissent par efflorescences tardives, souvent après 30 ans, mais leur recherche méticuleuse peut aider plus précocement au diagnostic, surtout si elles sont localisées sur les lèvres (fig. 3), la langue et les extrémités des doigts, sièges très électifs de cette manifestation ; l'ensemble de la muqueuse buccale est concerné ainsi que les zones découvertes, visage et mains ; les avant-bras ne sont, en règle générale, pas concernés ; le thorax peut avoir de trompeuses taches rubis (apparaissant vers la quarantaine), qui ne disparaissent pas à la vitropression à la différence des télangiectasies du Rendu-Osler ;
- le caractère héréditaire autosomique dominant qui est un des trois signes majeurs de la maladie, rencontré dans plus de 86 % au moment du diagnostic⁴ ; il n'y a pas, en règle générale, de saut de génération, ni d'inégalité du sexe devant la maladie ; la pénétrance est quasi complète vers 50 ans.

Les complications viscérales

Chacun des trois signes précédents peut être remplacé, dans la démarche diagnostique, par l'existence d'une manifestation viscérale spécifique. L'apparition « inaugurale » (ou dans une situation familiale ou personnelle de déni des autres signes précédents) peut concerner le poumon, le système nerveux central, le foie ou l'appareil digestif.

Les malformations artérioveineuses pulmonaires^{5,6} sont multiples dans un tiers des cas. Elles peuvent être focales (plus faciles à traiter) ou diffuses, concernant un lobule ou un lobe. Souvent asymptomatiques, elles sont parfois responsables d'une hypoxémie réfractaire (shunt droite-gauche), voire d'une orthodéoxie (lésions prédominant aux bases), parfois associées à une hypocapnie, dans le cas d'une hyperventilation chronique. Ces symptômes sont souvent découverts fortuitement ; une hémoptysie d'abondance variable est possible ; une dyspnée est rarement observée. Les malformations artérioveineuses pulmonaires sont fréquemment à l'origine de complications neurologiques par embolies paradoxales (accidents vasculaires cérébraux) ou par embolies septiques (abcès cérébraux), parfois inauguraux.

Les malformations artérioveineuses neurologiques⁷ peuvent être cérébrales ou spinales. Elles sont rarement symptomatiques mais peuvent se manifester de manière brutale (convulsions, accidents vasculaires cérébraux parenchymateux ou méningés, hémorragie médullaire) ou progressive (compression médullaire lente). Deux situations neurologiques doivent faire rechercher une fistule artérioveineuse pulmonaire à l'origine de ces complications : l'abcès cérébral ou l'accident ischémique transitoire, plus rarement un accident vasculaire cérébral par thromboembolie paradoxale.

Les malformations artérioveineuses hépatiques⁸⁻¹⁰ sont longtemps latentes mais fréquentes. Dépistée, en particulier grâce à l'échographie doppler, l'atteinte hépatique serait présente chez 30 à 50 %

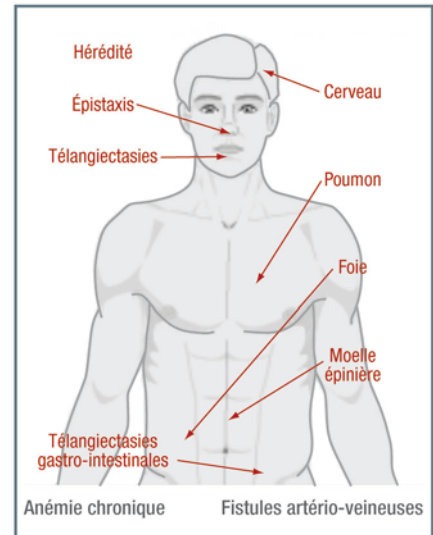


FIGURE 2 Localisations des lésions de la maladie de Rendu-Osler.

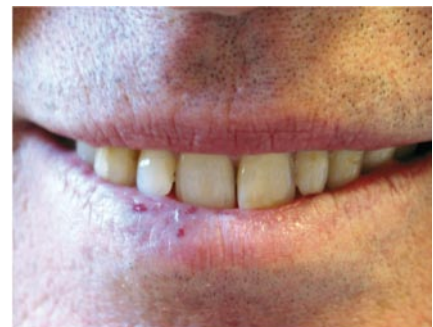

FIGURE 3 Télangiectasies muqueuses.

des patients. Les manifestations hépatiques sévères, cliniques, touchent 2 % des patients, surtout des femmes et ne concernent pas l'enfant.

Les malformations artérioveineuses digestives¹¹ touchent près d'un tiers des patients et peuvent se traduire par une anémie ferriprive ou par des hémorragies digestives extériorisées. Elles se révèlent souvent à partir de la troisième décennie, et concernent peu l'enfant.

Un des 10 axes de travail des centres de référence, attribués lors du plan maladies rares, est de promouvoir les connaissances nécessaires sur la maladie de Rendu-Osler afin de sensibiliser les malades comme les acteurs médicaux, au diagnostic précoce et aux mesures préventives ou thérapeutiques qui en découlent.

CRITÈRES DE CURAÇAO

Le diagnostic de la maladie s'établit sur la présence de 3 signes parmi les 4 suivants :

- 1• la présence d'épistaxis spontanées, récidivantes, irrégulières et anémiantes ;**
- 2• la présence de télangiectasies touchant des zones d'élection : lèvres, langue, pulpe et extrémités des doigts et le visage ;**
- 3• l'atteinte familiale sur le mode dominant autosomique, c'est-à-dire l'existence d'au moins un parent de premier degré ayant les critères de la maladie ;**
- 4• le quatrième signe est représenté par une ou plusieurs manifestations viscérales à type de fistule artérioveineuse pulmonaire, neurologique ou hépatique. Les manifestations digestives sont du même type que l'atteinte de la muqueuse nasale et ne constituent donc pas en soi un critère supplémentaire aux épistaxis, fiable pour le diagnostic. En revanche, un des trois signes peut être remplacé par une des manifestations viscérales sus-citées.**

Étiologie, physiopathologie

La responsabilité de cette maladie est actuellement attribuée à trois gènes dont deux sont connus dans leur structure, *ENG* et *ALK1*. Leur dysfonctionnement altère la régulation de l'angiogenèse qui s'exerce par la voie de signalisation des protéines Smad. La recherche des mutations responsables, toutes différentes d'une famille à l'autre, est difficile. Si la mutation du proposant n'est pas connue, aucune utilisation de données génétiques n'est possible dans sa famille. Si au moins deux critères diagnostiques sont réunis (critères de Curaçao)¹² [v. encadré], une mutation des gènes *ENG* ou *ALK1* est retrouvée dans environ 88 % des cas. L'emploi de cette mutation permet ensuite, dans la famille, de dépister les sujets asymptomatiques ou paucisymptomatiques qui demandent confirmation de leur statut et de la prise en charge par la suite.

GÉNÉTIQUE

Selon les familles, un des deux gènes est associé à la maladie et donne un des deux types cliniques : HHT1 par mutation du gène *ENG* (protéine endogline) ou HHT2 par mutation de l'*ACVRL1* (protéine activin receptor-like kinase 1 ou *ALK1*).

Une mutation, dans un de ces deux gènes, est trouvée chez près de 90 % des malades. Le gène *MADH4* codant la protéine *SMAD4* donne une télangiectasie hémorragique héréditaire syndromique (quelques pour-cent des patients) associant une polypose juvénile alors qu'un 3e locus, sur le chromosome 5, est associé à un type HHT3 très semblable aux deux autres¹. Les trois gènes responsables de télangiectasie hémorragique héréditaire pure codent des protéines de récepteurs transmembranaires sensibles aux ligands de la superfamille des *transforming growth factor beta* (*TGF-β*) de large spectre d'action^{2,3}.

1• Cole SG, Begbie ME, Wallace GM, Shovlin CL. A new locus for hereditary haemorrhagic telangiectasia (HHT3) maps to chromosome 5. *J Med Genet* 2005;42:577-82.

2• McAllister KA, Grogg KM, Johnson DW, et al. Endoglin, a TGF-beta binding protein of endothelial cells, is the gene for hereditary haemorrhagic telangiectasia type1. *Nat Genet* 1994;8:345-51.

3• Jirillo E, Amati L, Suppressa P, et al. Involvement of the transforming growth factor Beta in the pathogenesis of hereditary hemorrhagic telangiectasia. *Curr Pharm Des* 2006;12:1195-200.

La difficulté est de quantifier l'hémorragie. La valeur des chiffres d'hémoglobine antérieurs est utile à connaître pour décider d'une éventuelle transfusion. En urgence, si la compression simple ne suffit pas, le médecin ORL¹³ est obligé d'appliquer des techniques plus traumatisantes : méchage agressif augmentant le risque infectieux, et parfois embolisation des artères irriguant la tache rouge du nez. La prise en charge de fond de ces malades par des médecins ORL mettant en commun leur expérience permet d'appliquer, avec une surveillance plus méthodique, des techniques de traitement comme le laser ou les produits sclérosants, les ligatures artérielles puis, exceptionnellement, des techniques de suppression de la muqueuse nasale (opération de Saunders), de fermeture chirurgicale des fosses nasales (opération de Young) ou d'irradiation (technique dont les conséquences sur la trophicité du nez sont importantes et à considérer avant). Certains de ces traitements sont applicables pour les télangiectasies muqueuses du système digestif haut.

Les télangiectasies buccales sont parfois hémorragiques lors de l'absorption d'aliments contondants et relèvent de la ligature chirurgicale souvent délicate. Au niveau des doigts, les problèmes sont plus rares, mais les problèmes infectieux ou de trophicité qui en découlent sont délicats à prendre en charge.

Les recommandations de prévention bactérienne sont à mettre en œuvre lorsque les patients ont un shunt pulmonaire, devant tout geste infectiogène (soins dentaires, endoscopies) ou tout début d'infection apparemment banale.

Un dépistage et une surveillance adaptée des fistules artérioveineuses doit être faite car ces fistules ne sont pas une malformation au sens étymologique du terme mais sont susceptibles de s'installer durant la vie et de récidiver. Ce trouble de l'homéostasie comporte un dérèglement de l'extension vasculaire et la prolifération de nouveaux vaisseaux. Les malades ne se sentent pas toujours menacés, la maladie ne réduisant pas de façon évidente la durée de vie ; dans certaines familles, il faut convaincre ces malades d'être surveillés. Actuellement, les fistules artérioveineuses peuvent bénéficier d'un traitement non chirurgical par radiologie interventionnelle, la vaso-occlusion ou embolisation des lésions (fig. 5) ; ce traitement peut être renouvelé pour les fistules pulmonaires récidivantes, mais il semble mal adapté pour les fistules hépatiques ayant un retentissement clinique, et il est d'application anticipée plus délicate pour les manifestations neurologiques.

Derrière chaque patient nouvellement diagnostiqué, il y a habituellement une famille, et en moyenne trois à quatre sujets malades à prendre en charge. Le médecin généraliste est à même de faire diffuser, par le proposant, l'information sur cette prise en charge et d'orienter les demandes familiales vers les centres de compétence expérimentés, les moins éloignés du domicile. Ce souci d'information figure sur des courriers que les patients peuvent eux-mêmes diffuser au sein de leur famille. La possibilité d'identifier le défaut génétique mutationnel responsable de la maladie, dans plus de 88 % des cas actuellement, permet de décider des patients non convaincus du diagnostic à une surveillance active. Enfin, certains ont un risque de seulement 50 %, du fait de l'hérédité de la maladie et peuvent bénéficier d'un dépistage présymptomatique afin de savoir si la prévention des complications viscérales doit être appliquée. Enfin, l'âge de dépistage doit respecter les précisions du législateur données dans le décret de 2000 et l'arrêté de 2001 concernant les mineurs : il faut envisager avec les parents le bénéfice immédiat de la prise en charge de l'enfant avant d'effectuer une telle recherche. Chaque mesure de dépistage doit être pratiquée par une équipe déclarée auprès du ministère de la santé ayant fait part du projet thérapeutique qui est proposé derrière chacun de ces dépistages présymptomatiques.

Conclusion

Le pronostic de la maladie, nettement amélioré par les mesures de détection, dépend de l'intensité des épistaxis et des éventuelles manifestations viscérales dont la morbidité est forte ; la mortalité n'est encore pas mesurée.

Références

1. Henri Rendu (1844-1902). Épistaxis répétées chez un sujet porteur de petits angiomes cutanés et muqueux. *Gaz Hop Paris* 1896; 135:1322-6.
2. Plauchu H, de Chadarevian JP, Bideau A, Robert JM. Age-related clinical profile of hereditary hemorrhagic telangiectasia in an epidemiologically recruited population. *Am J Med Genet* 1989; 32:291-7.
3. Bideau A, Plauchu H, Brunet G, Robert J. Epidemiological investigation of Rendu-Osler disease in France : its geographical distribution and prevalence. *Popul* 1989; 44:3-22.
4. Plauchu H. Maladie de Rendu-Osler : Quelle surveillance ? *Rev Prat Med Gen* 2004; 18:333-6.
5. Cottin V, Plauchu H, Bayle JY, Barthelet M, Revel D, Cordier JF. Pulmonary arteriovenous malformations in patients with hereditary hemorrhagic telangiectasia. *Am J Respir Crit Care Med* 2004; 169:994-1000.
6. Cottin V, Chinet T, Lavole A, *et al.* Pulmonary arteriovenous malformations in hereditary hemorrhagic telangiectasia : a series of 126 patients. *Medicine (Baltimore)* 2007; 86:1-17.
7. Fulbright RK, Chaloupka JC, Putman CM, *et al.* MR of hereditary hemorrhagic telangiectasia : prevalence and spectrum of cerebrovascular malformations. *AJNR Am J Neuroradiol* 1998; 19:477-84.
8. Bernard G, Mion F, Henry L, Plauchu H, Paliard P. Hepatic involvement in hereditary hemorrhagic telangiectasia : clinical, radiological, and hemodynamic studies of 11 cases. *Gastroenterology* 1993; 105:482-7.
9. Buscarini E, Buscarini L, Civardi G, Arruzzoli S, Bossalini G, Piantanida M. Hepatic vascular malformations in hereditary hemorrhagic telangiectasia : imaging findings. *AJR Am J Roentgenol* 1994; 163:1105-10.
10. Buscarini E, Plauchu H, GarciaTsao G, *et al.* Liver involvement in hereditary hemorrhagic telangiectasia : consensus recommendations. *Liver Int* 2006; 26:1040-6.
11. Abdalla SA, Geithoff UW, Bonneau D, *et al.* Visceral manifestations in hereditary haemorrhagic telangiectasia type 2. *J Med Genet* 2003; 40:494-502.
12. Shovlin CL, Guttmacher AE, Buscarini E, *et al.* Diagnostic criteria for hereditary hemorrhagic telangiectasia (Rendu-Osler-Weber syndrome). *Am J Med Genet* 2000; 91:66-7.
13. Babin E, Borsik M, Braccard S, *et al.* Indications et stratégies thérapeutiques des épistaxis dans la maladie de Rendu Osler. *Rev Laryngol Otol Rhinol (Bord)* 2005; 126:43-8.